РОССИЙСКАЯ ФЕДЕРАЦИЯ

ФЕДЕРАЛЬНАЯ СЛУЖБА ПО ИНТЕЛЛЕКТУАЛЬНОЙ СОБСТВЕННОСТИ

(19) RU (11) 2 638 447 (13) C1

(51) МПК
A61B 6/03 (2006.01)
A61K 51/00 (2006.01)
A61M 5/14 (2006.01)

(12) ОПИСАНИЕ ИЗОБРЕТЕНИЯ К ПАТЕНТУ

Статус: действует (последнее изменение статуса: 27.07.2020)
Пошлина: учтена за 5 год с 06.08.2020 по 05.08.2021

(21)(22) Заявка: 2016132213, 05.08.2016

(24) Дата начала отсчета срока действия патента: 05.08.2016

Приоритет(ы):
(22) Дата подачи заявки: 05.08.2016

(45) Опубликовано: 13.12.2017 Бюл. № 35

(56) Список документов, цитированных в отчете о поиске: **Aktolun C.et al. Tc-99m MIBI uptake in pulmonary sarcoidosis. Preliminary clinical results and comparison with Ga-67// Clin Nucl Med. 1994 Dec; 19(12): 1063-5, см. реф. Shirakawa T. et al. Uptake of Tc-99m hexakis 2-methoxy isobutyl isonitrile in lung or mediastinal lesions by SPECT// Nihon Igaku Hoshasen Gakkai Zasshi. 1995 Jul; 55(8): 587-92, см. реф. RU 2233119 C1, 27.07.2004. WO 2011044545 A2, 14.04.2011. Саркоидоз, учеб.-метод. пособ. п/р акад. А.Г. Чучалина и др., 2010, Казань, 58 с., см. с.30-31. Нац.руководство по радионуклидной диагностике, п/р Ю.Б.Лишманова и др., 2010, Томск, с. 16-20, 437-456. Calo P.G. et al. Cervical Lymph Node Sarcoidosis Mimicking a Parathyroid Adenoma: A Clinical Case// Clinical Medicine Insights: Case Reports. 2013, 6:159-163.**

Адрес для переписки:
129226, Москва, пр-т Мира, 171, кв. 19, Давиденко Н.Ф.

(72) Автор(ы):
**Амансахедов Ресулгулы Бердигулыевич (RU),
Демихова Ольга Владимировна (RU),
Лимарева Ирина Викторовна (RU),
Михайлов Станислав Глебович (RU),
Перфильев Андрей Владимирович (RU),
Романов Владимир Викторович (RU),
Сигаев Анатолий Тихонович (RU),
Степанян Игорь Эмильевич (RU),
Шмелев Евгений Иванович (RU),
Эргешов Атаджан Эргешович (RU)**

(73) Патентообладатель(и):
Федеральное государственное бюджетное научное учреждение "Центральный научно-исследовательский институт туберкулеза" (RU)

(54) **Способ диагностики воспалительного процесса в легких и во внутригрудных лимфатических узлах у больных саркоидозом**

(57) Реферат:
Изобретение относится к медицине, радионуклидной диагностике, касается определения выраженности и распространенности воспаления в легких и внутригрудных лимфатических узлах (ВГЛУ) у больных саркоидозом. Вводят внутривенно радиофармпрепарат (РФП) 99mTc-технетрил и проводят рентгенографическое исследование с оценкой выраженности накопления РФП и его топической локализации в легких и во ВГЛУ. Причем РФП получают перед введением таким образом: технеций-99m после элюирования вводят во флакон с лиофилизатом технетрила, помещают в свинцовый контейнер и нагревают на водяной бане в течение 15 мин с момента закипания воды при уровне воды в водяной бане выше уровня раствора препарата во флаконе, охлаждают до комнатной температуры. После введения РФП по достижении его энергетического пика выполняют гамма-сцинтиграфию и/или однофотонную эмиссионную томографию легких и ВГЛУ, определяя при этом степень выраженности и распространенности патологического процесса в легких и во ВГЛУ путем вычисления индекса поглощения РФП в очаге воспаления. Его значение от 10% до 20% выше фоновых значений считают нормой - нулевой степенью, от 21% до 30% - легкой степенью, от 31% до 40% - умеренной степенью, а свыше 41% - выраженной степенью патологического включения РФП. Способ обеспечивает высокую безопасность и оперативность диагностики, точность определения выраженности и распространенности воспалительного процесса в легких и во ВГЛУ, независимо от рентгенологических данных, объективную оценку метаболических и воспалительных процессов. 4 ил., 1 пр.

Изобретение относится к области медицины, а именно к радионуклидной диагностике, касается определению выраженности и распространенности воспаления в легких и во внутригрудных лимфатических узлах (ВГЛУ) у больных саркоидозом и может быть использовано в пульмонологических отделениях лечебно-диагностических учреждений.

Саркоидоз представляет собой гранулематозное, мультисистемное заболевание неизвестной этиологии, характеризующееся образованием неказаифицирующих гранулем с наиболее частым поражением легких, периферических лимфатических узлов, кожи, глаз и печени.

Известен способ диагностики саркоидоза [RU 2256916 C1, G01N 33/49, G01N 33/573, G01N 33/68, 20.07.2005], включающий исследование биосубстрата, при котором определяют в фагоцитах крови содержание неферментных катионных белков (КБ) и активность миелопероксидазы (МП) и при содержании КБ более 105 усл.ед. и нормальной и повышенной активности МП диагностируют саркоидоз, а при содержании КБ менее 105 усл.ед. и пониженной активности МП - туберкулез легких.

Недостатком способа является относительно низкая точность и информативность.

Кроме того, известен способ диагностики саркоидоза [RU 2155339 C1, G01N 33/49, 27.08.2000] путем цитологического исследования жидкости бронхоальвеолярного лаважа, при котором определяют относительное содержание альвеолярных макрофагов в жидкости бронхоальвеолярного лаважа до и после подкожного введения туберкулина и при повышении их содержания более чем на 4,8% относительно исходного уровня диагностируют диссеминированный туберкулез, а при выраженном снижении более чем на 10% - саркоидоз легких.

Помимо этого, известна работа [Aktolun C.et al. Tc-99m MIBI Uptake in Pulmonary Sarcoidosis. Preliminary Clinical Results and Comparison With Ga-67 Clin Nucl Med 19 (12), 1063-1065. 12 1994]. Однако она не содержат количественных показателей обработки изображения, т.е. не разработана градация выраженности накопления РФП, что определяет ее относительно узкую область применения, а также относительно низкую точность и информативность.

Аналогично, в работе [Shirakawa T. et al. Uptake of Tc-99m hexakis 2-methoxy isobutyl isonitrile in lung or mediastinal lesions by SPECT. Nippon Igaku Hoshasen Gakkai Zasshi. 1995; 55:587-592] накопление радиофармпрепарата MIBI при саркоидозе оценено лишь у одного больного в когорте больных с различной патологией легких и внутригрудных лимфатических узлов, что определяет относительно узкую область применения этой работы из-за ее низкой информативности.

Наиболее близким к предложенному является способ радионуклидной диагностики саркоидоза, основанный на том, что в организм человека внутривенно вводят радиофармпрепарат Галлий-67 цитрата (Ga-67) и через 48-72 часа проводят сцинтиграфию с оценкой выраженности накопления Ga-67 и его топическую локализацию в органах и системах человека [Юдин Л.А., Будкевич Ю.Б., Усков И.И., Корнев Б.М. Сцинти-графия грудной полости с Ga-67-цитратом в комплексном обследовании больных саркоидозом // Мед.радиология, №9, 1990. - 17 с.].

Недостатком способа является относительно низкая безопасность применения, вызванная высокая лучевой нагрузкой, обусловленной высокой энергией излучения Ga-67, относительно высокая сложность, обусловленная наличием нескольких пиков энергий, что усложняет настройку оборудования, относительно большая длительность, т.к. сцинтиграфия выполняется через 48-72 часа после внутривенного введения радиофармпрепарата, а также относительно низкая точность диагностики (выраженности и распространенности) воспаления в легких и во внутригрудных лимфатических узлах.

Задача, которая решается в изобретении, заключается в разработке способа, характеризующегося повышенной точностью, безопасностью и оперативностью диагностики.

Требуемый технический результат заключается в повышении точности диагностики (выраженности и распространенности) воспаления в легких и во внутригрудных лимфатических узлах.

Поставленная задача решается, а требуемый технический результат достигается тем, что в способе диагностики воспалительного процесса в легких и во внутригрудных лимфатических узлах у больных саркоидозом, основанном на том, что вводят внутривенно радиофармпрепарат, в качестве которого используют 99mTc-технетрил, и проводят сцинтиграфию с оценкой выраженности накопления препарата и его топической локализацией в легких и во внутригрудных лимфатических узлах, согласно изобретению перед введением внутривенно радиофармпрепарат 99mTc-технетрил после элюирования вводят во флакон с лиофилизатом, помещают в свинцовый контейнер и нагревают на водяной бане в течение 15 мин с момента закипания воды при уровне воды в водяной бане выше уровня раствора препарата во флаконе и охлаждают до комнатной температуры, а через интервал времени 15-30 минут после внутривенного введения выполняют однофотонную эмиссионную томографию легких и внутригрудных лимфатических узлов на энергетическом пике 99mTc-технетрила, для чего определяют степень выраженности и распространенности патологического процесса в легких и во внутригрудных лимфатических узлах путем вычисления индекса поглощения радиофармпрепарата в очаге воспаления, при значении которого от 10 до 20% выше фоновых значений принимают за норму (нулевую степень), от 21% до 30% - легкую степень, от 31% до 40% - умеренную степень, а свыше 41% - выраженную степень.

Существенным отличием от известных зарубежных работ в предложенном способе диагностики воспалительного процесса в легких и во внутригрудных лимфатических узлах у больных саркоидозом является обоснование стадирования саркоидоза от 0 до IV степени, на основании количественной сцинтиграфической оценки индекса поглощения радиофармпрепарата 99mTc-технетрила в очаге воспаления.

На графических материалах представлены:

на фиг. 1 - рентгенограмма и РКТ органов грудной клетки (корни легких несколько увеличены в размере, определяется умеренное увеличение до 15 мм бронхопульмональных и бифуркационной групп лимфоузлов, в легких очаговых и инфильтративных изменений не отмечается);

на фиг. 2 - сцинтиграммы и сцинтитомограммы (при ОФЭКТ на сцинтиграммах и сцинтитомограммах во ВГЛУ бронхопульмональных и бифуркационных групп наблюдается очаговое включение РФП высокой интенсивности);

на фиг. 3 - РКТ органов грудной клетки (на РКТ органов грудной клетки в легких, преимущественно в правом легком определяется выраженная диссеминация с участками уплотнения субсегментарной протяженности в области средней доли определяются танталовые швы как результат открытой биопсии, проведенной с целью морфологической верификации саркоидоза);

на фиг. 4 - сцинтиграммы и сцинтитомограммы (при ОФЭКТ на сцинтиграммах и сцинтитомограммах определяется выраженное, массивное включение РФП в область средней доли правого легкого, в остальных отделах легких определяется выраженное диффузное включение РФП, на фоне которого определяются единичные очаги гиперфиксации РФП).

Способ диагностики воспалительного процесса у больных саркоидозом осуществляется следующим образом.

Способ позволяет определять выраженность воспалительного процесса в легких и ВГЛУ с помощью радиоактивной метки на молекулярном уровне.

Способ заключается в том, что пациенту вводят радиофопрмпрепарат (РФП) 99mTc-технетрил (технеций-метоксиизобутилизонитрил), который благодаря своей липофильности избирательно включается в очаги воспаления [Gibson W.S., Christian T.F., Pellikka P.A., Behrenbeck T. Serial tomographic imaging with technetium-99m-sestamibi for the assessment of infarct-related arterial patency following reperfusion therapy//J. Nucl. Med. - 1992. - Vol. 33. - N. 12. - P. 2080-2085]. При наличии очагов патологической гиперфиксации в легких и/или регионарных лимфоузлах определяется выраженность и распространенность патологического процесса путем вычисления индекса поглощения РФП в очаге воспаления. По интенсивности включения РФП в пораженные участки легочной ткани и лимфатических узлов представляется возможным судить о метаболической активности процесса.

При необходимости выполняется сканирование всего тела для поиска очагов внелегочной локализации.

Биохимически 99mTc-технетрил является моновалентным липофильным катионом, состоящим из шести идентичных лигандов, связанных с центральным технециевым ядром посредством изонитрилкарбона. Технеций в данном соединении является не только радиоактивным индикатором, но также представляет ядро полностью новой структуры с собственными свойствами и биологическим поведением [Саркоидоз: от гипотезы к практике / Под ред. А.А. Визеля. - Казань: Издательство «ФЭН», Академия наук РТ, 2004, с. 60-61].

После внутривенного введения 99mTc-технетрил быстро покидает сосудистое русло и уже через 5 минут его содержание в циркулирующей крови составляет не более 2% от введенного количества.

Содержание препарата в легких незначительно, а его выведение существенно опережает клиренс 99mTc-технетрила из миокарда. Через 5 минут после введения в легких содержится не более 3-5% от введенного количества. 99mTc-технетрил покидает организм преимущественно через гепатобиллиарный тракт и тонкий кишечник (около 40% в течение двух суток). Меньшее количество (в среднем 22% от введенного) выводится из организма с мочой.

Пример реализации способа.

Препарат 99mTc-технетрил (метоксиизобутилизонитрил, производства Диамед, Москва) готовят с использованием в качестве метки 99mTc, полученного из генератора 99Mo/99mTc, который является идеальным радионуклидом для диагностики благодаря "мягкому" гамма-излучению с энергией 140 кэВ и короткому периоду полураспада 6,01 ч.

После элюирования технеций-99 м вводят во флакон с лиофилизатом технетрила прокалывая резиновую пробку иглой в асептических условиях вводят с помощью шприца не более 3 мл РФП, до 2220 МБк (60 мКи).

Далее флакон с препаратом помещают в свинцовый контейнер и нагревают на водяной бане в течение 15 мин с момента закипания воды. Уровень воды в водяной бане должен быть выше уровня раствора препарата во флаконе.

Препарат готов к применению после охлаждения содержимого флакона до комнатной температуры.

Сцинтиграфическое исследование выполняют в планарном и томографических режимах (соответственно полипозиционная сцинтиграфия и однофотонная эмиссионная томография (ОФЭКТ)).

Настройка гамма-камеры или ОФЭКТ фиксируется на энергетический пик 140 кэВ при ширине окна 20% с использованием низкоэнергетического коллиматора высокой чувствительности или общего разрешения.

После введения в кубитальную вену пациенту 99mTc-технетрила из расчета 370-740 МБк через 15-20 минут выполняется запись исследования на гамма-камере и/или ОФЭКТ.

Запись планарного исследования выполняется в передней, задней и боковой проекциях на матрицу изображения 128×128 или 256×256 пикселов с набором от 300000 до 500000 импульсов.

На основе полученного функционального изображения выполняется качественная (визуальная) и количественная оценка исследования.

При качественной оценке учитывается характер накопления РФП в органах и системах, анализу подвергается число выявленных изменений, форма, размеры, структура, контуры.

При количественной оценке учитывается интенсивность накопления РФП в очаге воспаления. Под очагом гиперфиксации РФП считалась разность включения РФП между очагом и окружающей тканью свыше 10%. Визуально выявленное патологическое накопление РФП оценивалось количественно путем сравнения количества зарегистрированных сцинтиимпульсов в зоне гиперфиксации РФП с аналогичной по площади зоной без визуальных признаков патологии, на том же уровне в контрлатеральном легком или средостении. При отсутствии возможности сравнения фиксации РФП в другом легком из-за наличия патологического накопления. Количественный анализ выполнялся по отношению к визуально неизмененному участку исследуемого легкого. Исключением являются случаи диффузного поражения легких, в этом случае оценка исследования проводилась качественно.

Математическая обработка этой зоны проводилась следующим образом. Усредненный сцинтилляционный счет на ячейку матрицы в зоне предполагаемого воспаления сравнивали с аналогичным, полученным над интактной областью, принимаемым за 1. Тем самым получали отношение плотности сцинтилляционного счета в зоне воспаления к плотности сцинтилляционных вспышек в интактной области.

Критерием достоверности положительного заключения о патологической гиперфиксации РФП в отдельных участках легкого или средостения являлся коэффициент дифференциального накопления очаг/фон более 10%.

Исходя из традиционной оценки патологического включения РФП рассчитывается индекс поглощения. Индекс поглощения от 10 до 20% свыше фоновых значений принимался за норму, т.е. 0 (нулевая) степень, от 21% до 30% - 1 степень (легкая), от 31% до 40% - 2 степень (умеренная), свыше 41% (выраженная) - 3 степень.

Распространенность воспалительного процесса соответствует топическому включению РФП в легких и ВГЛУ согласно общепринятой анатомической и рентгенологической классификации.

Эквивалентные дозы облучения органов и тканей после внутривенного введения 99mTc-технетрила составляли: яичники - 0.61 мЗв/37 МБк, красный костный мозг - 0.17 мЗв/37 МБк, печень - 0.29 мЗв/37 МБк, все тело - 0.16 мЗв/37 МБк, что при введении пациенту дозы в 370 - 550 МБк не превышало допустимых значений лучевой нагрузки.

Способ обеспечивает существенное увеличение точности определения выраженности и распространенности воспалительного процесса в легких и ВГЛУ вне зависимости от рентгенологических изменений и клинических данных.

Техническим результатом данного изобретения является улучшение диагностики распространенности воспалительного процесса у больных саркоидозом вне зависимости от рентгенологической картины и стадии заболевания. Радионуклидное исследование с 99mTc-технетрилом является функциональным и повышенная фиксация РФП в легких и ВГЛУ отражает метаболические и биохимические процессы.

Способ иллюстрируется следующими примерами.

Пример 1. Больная П. Саркоидоз ВГЛУ.

На рентгенограмме (фиг. 1) органов грудной клетки и РКТ корни легких несколько увеличены в размере, определяется умеренное увеличение до 15 мм бронхопульмональных и бифуркационной групп лимфоузлов, в легких очаговых и инфильтративных изменений не отмечается.

При ОФЭКТ на сцинтиграммах и сцинтитомограммах (фиг.2) во ВГЛУ бронхопульмональных и бифуркационных групп определяется очаговое включение РФП высокой интенсивности.

На РКТ органов грудной клетки в легких (фиг. 3), преимущественно в правом легком, определяется выраженная диссеминация с участками уплотнения субсегментарной протяженности, в области средней доли определяются танталовые швы как результат открытой биопсии проведенной с целью морфологической верификации саркоидоза.

При ОФЭКТ на сцинтиграммах и сцинтитомограммах (фиг. 4) определяется выраженное, массивное включение РФП в область средней доли правого легкого, в остальных отделах легких определяется выраженное диффузное включение РФП, на фоне которого определяются единичные очаги гиперфиксации РФП.

Таким образом, ОФКТ с 99mTc-технетрилом больных саркоидозом органов дыхания позволяет объективно оценивать метаболические и воспалительные процессы как в легких, так и ВГЛУ. При этом существенно увеличивается точность диагностики, а также безопасность и оперативность предложенного способа.

Формула изобретения

Способ диагностики воспалительного процесса в легких и во внутригрудных лимфатических узлах у больных саркоидозом, основанный на том, что вводят внутривенно радиофармпрепарат (РФП), в качестве которого используют 99mTc-технетрил, и проводят рентгенографическое исследование с оценкой выраженности накопления препарата и его топической локализацией в легких и во внутригрудных лимфатических узлах, отличающийся тем, что перед внутривенным введением технеций-99m после элюирования вводят во флакон с лиофилизатом технетрила, помещают в свинцовый контейнер и нагревают на водяной бане в течение 15 минут с момента закипания воды при уровне воды в водяной бане выше уровня раствора препарата во флаконе и охлаждают до комнатной температуры, а после внутривенного введения РФП по достижении энергетического пика 99mTc-технетрила выполняют гамма-сцинтиграфию и/или однофотонную эмиссионную томографию легких и внутригрудных лимфатических узлов, определяя при этом степень выраженности и распространенности патологического процесса в легких и во внутригрудных лимфатических узлах путем вычисления индекса поглощения РФП в очаге воспаления и его значение от 10% до 20% выше фоновых значений считается нормой - нулевой степенью, от 21% до 30% - легкой степенью, от 31% до 40% - умеренной степенью, а свыше 41% - выраженной степенью патологического включения РФП.

Способ диагностики воспалительного процесса у больных саркоидозом

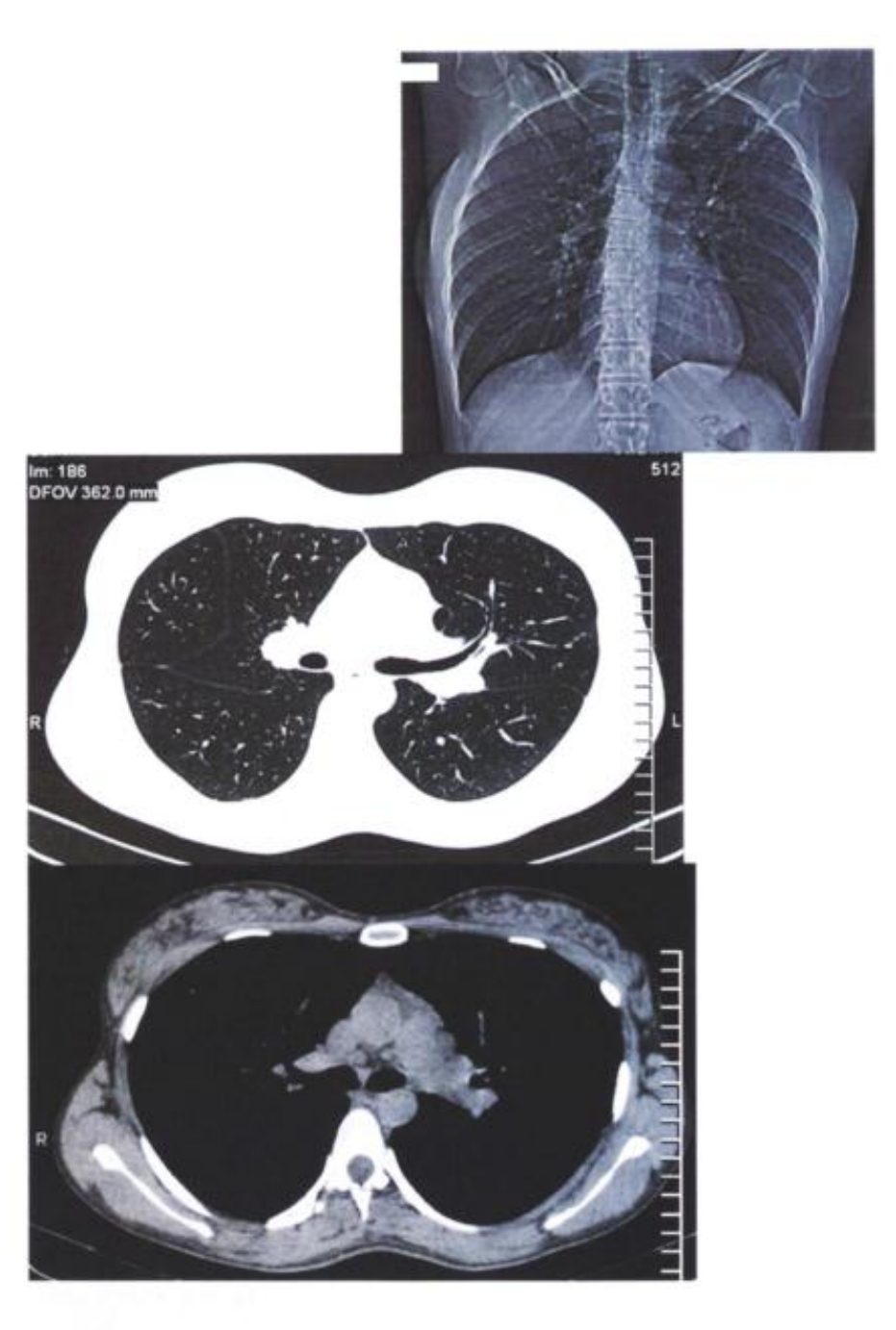

Фиг. 1

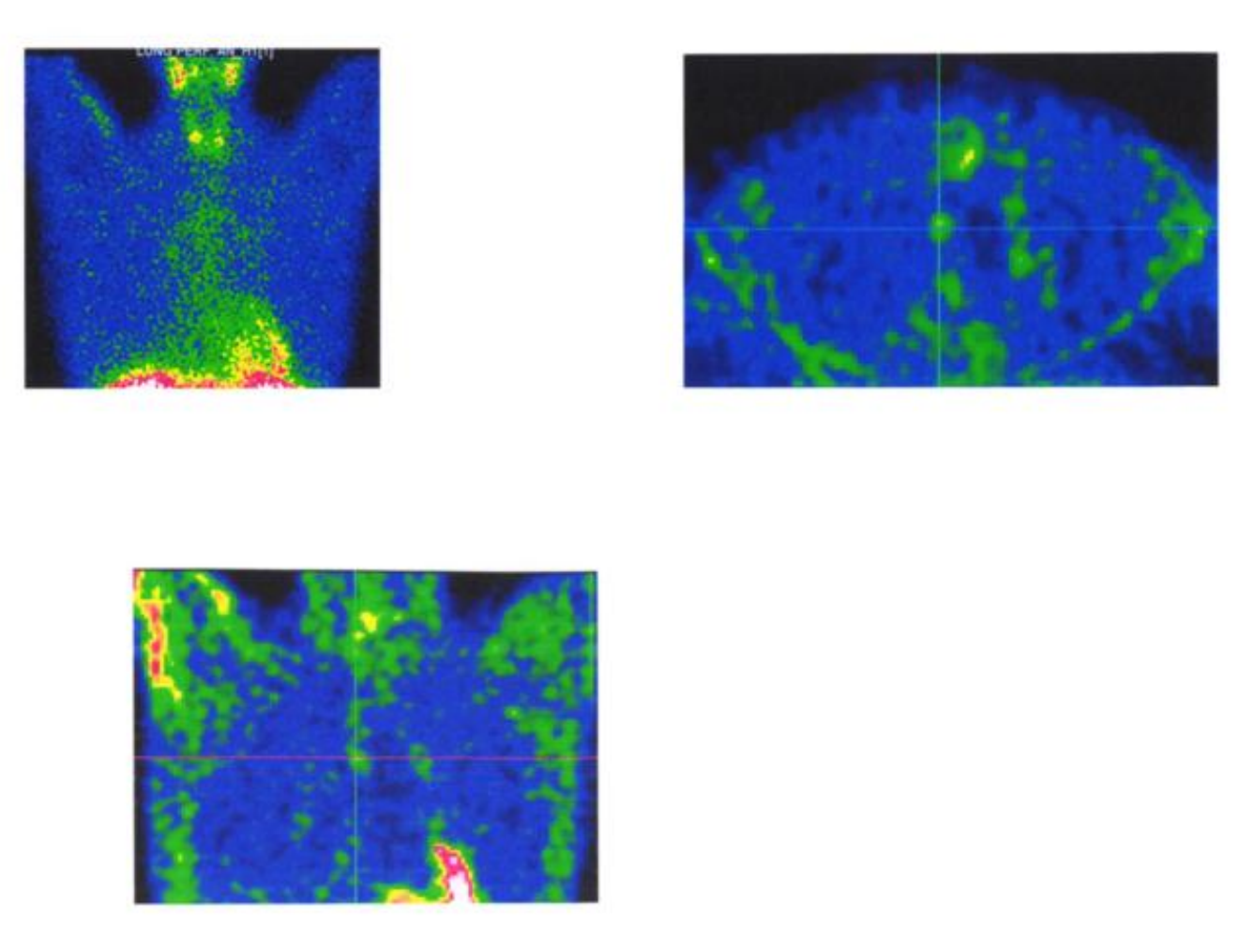

Фиг. 2

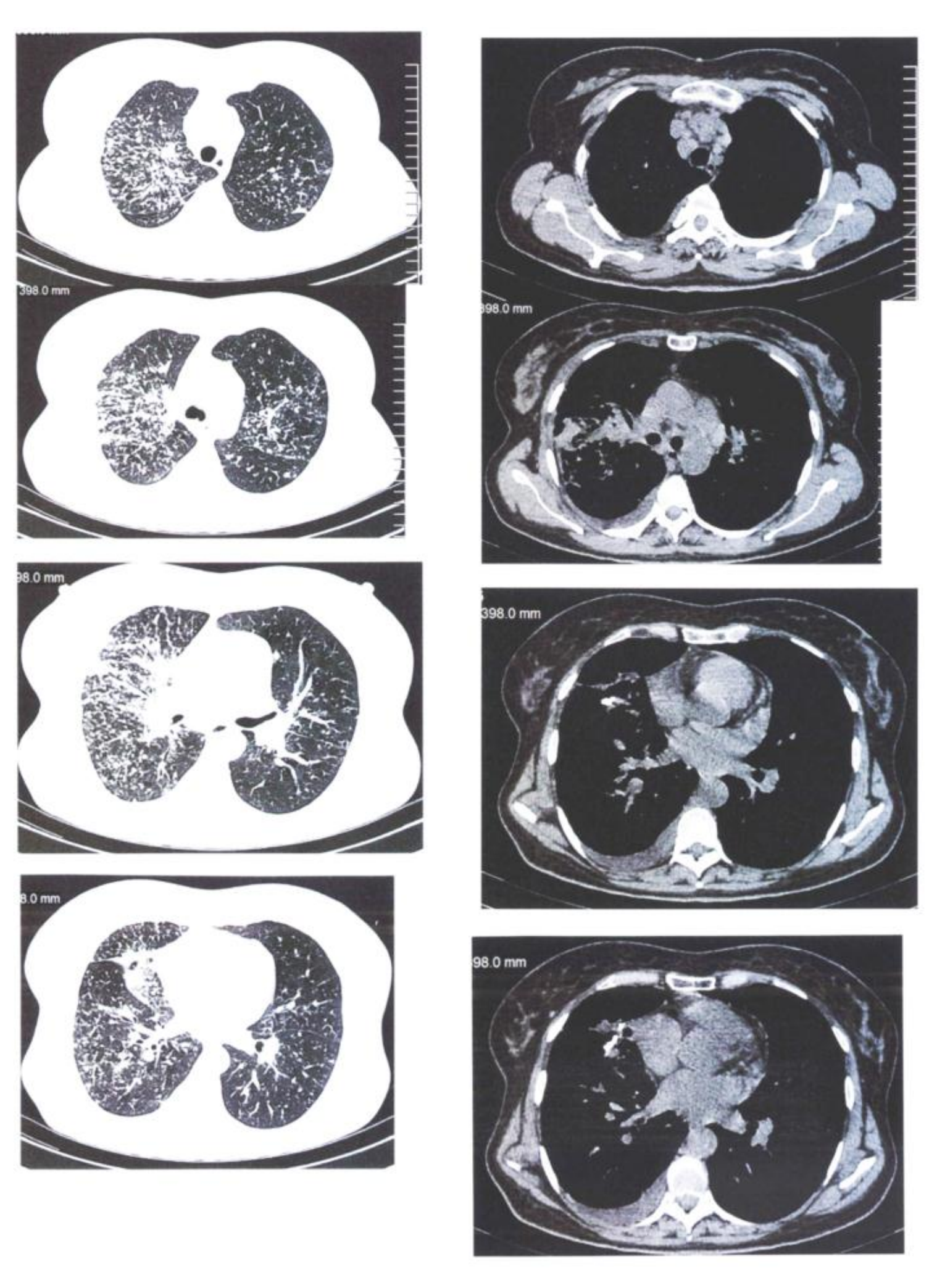

Фиг. 3

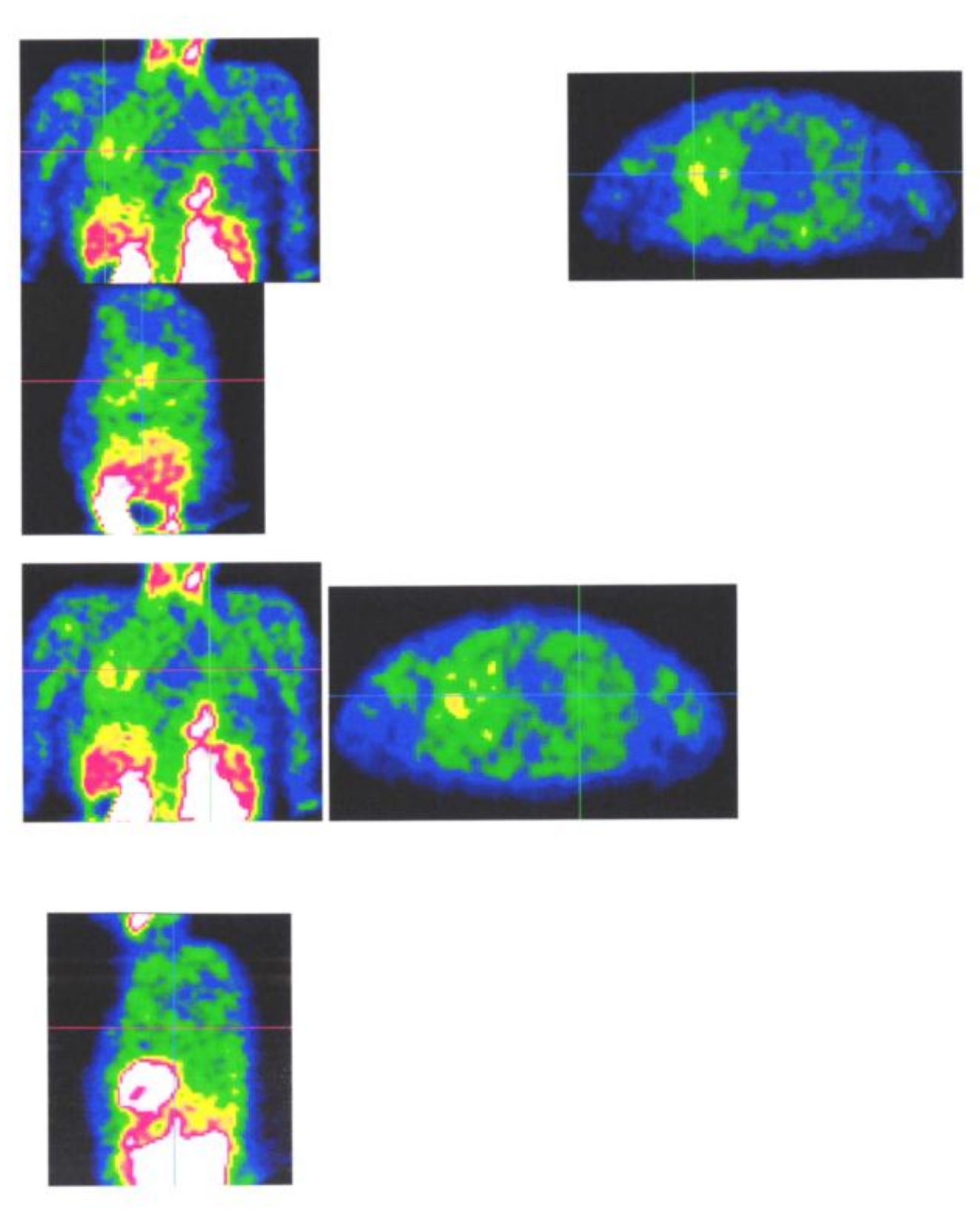

Фиг. 4