РОССИЙСКАЯ ФЕДЕРАЦИЯ

(19) RU (11) 2 596 724 (13) C1

(51) МПК
A61B 17/00 (2006.01)

ФЕДЕРАЛЬНАЯ СЛУЖБА
ПО ИНТЕЛЛЕКТУАЛЬНОЙ СОБСТВЕННОСТИ

(12) ОПИСАНИЕ ИЗОБРЕТЕНИЯ К ПАТЕНТУ

Статус: действует (последняя редакция 08.07.2020)
Примечание: уплата за 8 год с 24.07.2020 по 23.07.2021

(21)(22) Заявка: 2015126328/14, 23.07.2015

(24) Дата начала отсчета срока действия патента:
23.07.2015

Приоритет(ы):
(22) Дата подачи заявки: 23.07.2015

(43) Опубликовано: 10.09.2016 Бюл. № 25

(56) Список документов, цитированных в отчете о поиске: RU 2536828 C1, 27.12.2014. RU 2496430 C1, 27.10.2013. ДОБАШИН В.Г. Лазеры при хирургическом лечении больных туберкулезом и другими заболеваниями легких и плевры. М. 1985. 346. DOBKIN V.G. et al. The efficacy of the use of different types of lasers in the operative treatment of patients with tuberculosis of the lungs. Probl Tuberk. 1992; (9-10): 28-32.

Адрес для переписки:
129126, Москва, пр.-т Мира, 171, кв. 19,
Даваасэнэн Н.Ф.

(54) СПОСОБ ПЛЕВРИЗАЦИИ КУЛЬТИ ГЛАВНОГО БРОНХА ПРИ ПНЕВМОЭКТОМИИ

(57) Реферат:

Изобретение относится к медицине, хирургии. Выполняют боковую торакотомию. Выделяют легкое из сращений. Пронизывают главный бронх в дистальной части. Пересекают его в непосредственной близости от легкого. Удаляют легкое. Производят отсечение культи бронха с оставлением одного хрящевого полукольца. Накладывают шов. После пересечения бронха в его проекте коагулируют слизистую в зоне оставшегося хрящевого полукольца лазером 970 нм и мощностью 5 Вт. Ликвидируют полость в области культи бронха путем плотного подшивания листков медиастинальной плевры к бронхальному шву. Способ снижает риск несостоятельности культи главного бронха и свищей при удалении легкого за счет коагуляции слизистой, стерильной грануляционной репарации линии шва со стороны слизистой и плеризации культи главного бронха. 3 ил.

Изобретение относится к медицине, а именно к торакальной хирургии, и может быть использовано при удалении легкого по поводу распространенного туберкулеза, рака легкого и других патологических процессов для плеризации культи главного бронха.

Наиболее серьезным и относительно часто встречающимся осложнением после пневмонэктомии является несостоятельность культи главного бронха, что практически всегда приводит к развитию эмпиему.

По данным различных авторов [Жолонский Н.К., Мосин И.В., Саягинов А.Б. и др. Вестник Авиацины. 2014. №2. С 25-29. Дугуев Е.А., Бурзинстров М.В., Сигаз Е.И., Сигаз Р.Е. Онкохирургия. 2011. Т. 3. №4. С. 20-23] такое осложнение встречается от 5,3% до 9,6% наблюдений.

Несостоятельность культи главного бронха чаще развивается после пневмонэктомии по поводу инфекционных поражений легкого и особенно распространенного туберкулеза, что связано с вовлечением стенки главного бронха в воспалительный процесс. При этом большинство авторов выделяют данную несостоятельность бронха, возникшую в первые 3 недели после операции и связанную чаще всего с погрешностями обработки и ушивания культи бронха, а позднее, вторичную, связанную с воспалительными изменениями стенки бронха.

Основные принципы, обеспечивающие благоприятное течение послеоперационного периода после пневмонэктомии, включают в себя следующие условия:

- пересечение бронха должно происходить в пределах здоровых тканей;
- культя бронха должна быть максимально короткой и не иметь карманов;
- стенки бронха не должны быть полностью освобождены от перибронхиальной ткани, так как в противном случае нарушается васкуляризация.

Известны способы обработки культи главного бронха при пневмонэктомии. В частности, известен способ обработки главного бронха с использованием сшивающих аппаратов [Григорьев В.Г., Зезенин В.Н. Нак В.Е. и др. Грудная и сердечно-сосудистая хирургия. 1990, №8, с. 77-78. Тарасова В.А., Бояркин Г.М. Вопросы онкологии. 2006, №6, с. 616-619].

Основным недостатком этого способа является относительно низкая эффективность лечения, поскольку он сопровождается возможными осложнениями, вызванными раздавливанием тканей бронхиним аппарата, нарушением васкуляризации, оставлением длинной культи.

При ручной обработке путем сшивки количество осложнений составляет в среднем около 6% [Дугуев Е.А. и др. Прогноз первичной несостоятельности культи главного бронха после пневмонэктомии // Медицинская наука. 2010, №1. с. 106-108].

Проблема несостоятельности культи главного бронха с формированием бронхального свища послужила причиной разработки способов дополнительной обработки и ушивания шва культи главного бронха с отграничением его от гемиторакса (плеризация культи), таких как ушивание над культей бронха медиастинальной плевры или укрытие ее выкроенными лоскутами парietальной плевры, диафрагмы, сальника твердой мозговой оболочкой, фибрин коллагеновой пластиной [Лищенко В.В. Профилактика несостоятельности культи бронха и послеоперационных полостей после пневмонэктомии // Вестник хирургии им. И.И. Грекова. 2009, №2, с. 69-74]. Коротин Д.П. и др. Метод хирургической профилактики недостаточности культи главного бронха с использованием фибрин-коллагеновой пластины // Современные технологии в медицине. 2011, №1, с. 61-67].

Недостатком этих способов также является относительно низкая эффективность лечения, поскольку они также сопровождаются возможными осложнениями, а также относительно длительным периодом лечения, поскольку при всех этих способах ведут укрытием культи бронха в зоне бронхальной стенки в перибронхиальную ткань, так как в противном случае нарушается васкуляризация.

Известны способы обработки культи главного бронха при пневмонэктомии. В частности, известен способ обработки главного бронха с использованием сшивающих аппаратов [Григорьев В.Г., Зезенин В.Н. Нак В.Е. и др. Грудная и сердечно-сосудистая хирургия. 1990, №8, с. 77-78. Тарасова В.А., Бояркин Г.М. Вопросы онкологии. 2006, №6, с. 616-619].

Основным недостатком этого способа является относительно низкая эффективность лечения, поскольку он сопровождается возможными осложнениями, вызванными раздавливанием тканей бронхиним аппарата, нарушением васкуляризации, оставление длинной культи.

При ручной обработке путем сшивки количество осложнений составляет в среднем около 6% [Дугуев Е.А. и др. Прогноз первичной несостоятельности культи главного бронха после пневмонэктомии // Медицинская наука. 2010, №1. с. 106-108].

Проблема несостоятельности культи главного бронха с формированием бронхального свища послужила причиной разработки способов дополнительной обработки и ушивания шва культи главного бронха с отграничением его от гемиторакса (плеризация культи), таких как ушивание над культей бронха медиастинальной плевры или укрытие ее выкроенными лоскутами парietальной плевры, диафрагмы, сальника твердой мозговой оболочкой, фибрин коллагеновой пластиной [Лищенко В.В. Профилактика несостоятельности культи бронха и послеоперационных полостей после пневмонэктомии // Вестник хирургии им. И.И. Грекова. 2009, №2, с. 69-74]. Коротин Д.П. и др. Метод хирургической профилактики недостаточности культи главного бронха с использованием фибрин-коллагеновой пластины // Современные технологии в медицине. 2011, №1, с. 61-67].

Недостатком этих способов также является относительно низкая эффективность лечения, поскольку они также сопровождаются возможными осложнениями, а также относительно длительным периодом лечения, поскольку при всех этих способах ведут укрытием культи бронха в зоне бронхальной стенки в перибронхиальную ткань, так как в противном случае нарушается васкуляризация.

Известны способы обработки культи главного бронха при пневмонэктомии, предусматривающие обработку культи бронха перед ушиванием с целью повышения стерилизации и стимуляции скорейшего рубцевания культи через асептическое воспаление.

Так, например, перед ушиванием дистальной части культи бронха слизистую с целью стерилизации обильно обрабатывают 5% раствором йода или трихлоруксусной кислотой [RU 2271155; A61B 17/00, 27.10.2005].

Наиболее близким по технической сущности к предложенному является способ обработки культи главного бронха при пневмонэктомии [RU 2354306 C1; A61B 17/00, 10.05.2009], характеризующийся тем, что выполняют торакотомию, легкое выделяют из сращений, главный бронх пронизывают сшивающим аппаратом в дистальной части и пересекают на максимально возможном расстоянии от проекции трахеи на глубину не более 1 мм, после чего все оставшиеся нити на дорсальной стороне завязывают, а со стороны надсечки накладывают амортизирующий узловой шов, фиксирующий формирование соответствующего бифуркационного хряща, затем завязывают нити на вентральной стороне дефекта, погружают за них, выводя часть трахеи из средостения, и удаляют контрлатеральные лимфатические узлы, нити отсекают, торакальную рану послойно ушивают;

Недостатком наиболее близкого технического решения является относительно низкая эффективность обработки культи главного бронха, вызванная относительно высокими рисками возможных осложнениях в интра- и послеоперационный период.

Технический результат, достигаемый при реализации предложенного изобретения, заключается в повышении эффективности обработки культи главного бронха путем обеспечения снижения риска возможных осложнений в интра- и послеоперационный период.

Поставленная задача решается, а требуемый технический результат достигается тем, что в способе плеризации культи главного бронха при пневмонэктомии, основанном на том, что последовательно выполняют боковую торакотомию, выделяют легкое из сращений, проводят пересечение и перевязку легочной артерии и верхней и нижней легочных вен, пронизывают главный бронх в дистальной части и пересекают его на максимально возможном расстоянии от трахеи в непосредственной близости от легкого, удаляют легкое, проводят перевязку и пересечение бронхиальных артерий выше или на уровне устья бронха, накладывают восьмиобразный шов на мембранозную часть и производят отсечение культи бронха от хрящевой части бифуркации трахеи путем последовательного рассечения крайнальной и противоположной стенок устья бронха по межхрящевому промежутку с наложением одиночных монофиламентных нерассасывающихся швов и завязывания нитей на дорсальной стороне, согласно изобретению, после пересечения главного бронха в его проекте коагулируют слизистую оболочку в зоне оставшегося хрящевого полукольца излучением лазера с длиной волны 970 нм и мощностью потока излучения 5 Вт и ликвидируют изолированную полость в области культи бронха путем плотного подшивания листков медиастинальной плевры к бронхальному шву лигатурами, которые предварительно оставляют после прошивки главного бронха в дистальной части.

На чертежах представлены:

на фиг. 1 - пример ушивания лигатурами бронха в поперечном направлении отдельными Z-образными швами монофиламентным нерассасывающимся шовным материалом на аэрамитической игле;

на фиг. 2 - пример плотной подшивки клетчатки средостения и листков медиастинальной плевры к бронхальному шву оставленными после ушивания бронха лигатурами;

на фиг. 3 - ушитая медиастинальная плевра.

Предложенный способ плеризации культи главного бронха при пневмонэктомии заключается в следующем.

При выполнении пневмонэктомии под наркозом выполняют торакотомию, последовательно перевязывают легочную артерию, верхнюю и нижнюю легочную вены. Главный бронх пронизают, например, с использованием аппарата УО-40, и производят резмитрацию культи бронха с оставлением одного хрящевого полукольца. После пересечения в его проекте слизистую оболочку в зоне оставшегося хрящевого полукольца коагулируют с помощью высокоэнергетического лазера длиной волны излучения 970 нм мощностью потока излучения 5 Вт. Такие частоты излучения и такая мощность излучения, как показали проведенные исследования, позволяют произвести коагуляцию требуемого качества без травматических осложнений. Это подтверждается тем известным фактом, что при воздействии высокоэнергетического (произнесено и уэлеклоглет) лазерного излучения на биологические ткани коагулят зоны деструкции и коагуляции перифокально отмечается разрывание васкуляризации в зависимости от длины волны излучения, плотности, мощности и экспозиции. Длина излучения начиная от 7 сотых после воздействия лазера, что подтверждено экспериментально гистологическими исследованиями в институте имени А.Н. Бакулева ЦИВИТ. Полученные гистологические данные свидетельствуют об асептическом продуктивном характере воспаления. Репаративные процессы в биологических тканях после воздействия высокоэнергетического лазерного излучения характеризуются формированием грануляционной ткани с большим количеством новообразованных сосудов. Во все сроки наблюдения отсутствует нейтрофильная инфильтрация на границе зоны коагуляционного некроза и окружающей ткани легкого. Формирование и инволюция рубца заканчивается к 30 суткам после операции. Доблин В.Г. Лазеры при хирургическом лечении больных туберкулезом и другими заболеваниями легких и плевры. Диссертация на соискание ученой степени доктора медицинских наук. - Москва. - 1985. - 346 с.].

После этого главный бронх ушивают в поперечном направлении отдельными Z-образными швами монофиламентным нерассасывающимся шовным материалом на атравматической игле (фиг. 1). Используемые при этом лигатуры оставляются на держках. Затем оставленными лигатурами плотно подшивают клетчатку средостения и листки медиастинальной плевры к бронхальному шву, тем самым ликвидируя культивированное медиастинальное пространство вокруг культи бронха (фиг. 2). Ушитая медиастинальная плевра ликвидирует сообщение между плевральной полостью и средостением, тем самым, препятствуя развитию бронхо-плевральных осложнений (фиг. 3).

Таким образом, задача, решенная с помощью предложенного способа, основывается на следующих эффектах:

- с помощью высокоэнергетического лазера длиной волны излучения 970 нм при мощности потока излучения 5 Вт проводится коагуляция слизистой оболочки в зоне оставшегося хрящевого полукольца, что приводит к формированию грануляционной ткани с большим количеством новообразованных сосудов;
- асептический продуктивный характер воспаления и процессе репарации культи главного бронха в послеоперационном периоде способствует снижению воспалительных изменений;
- подшивание клетчатки средостения и листков медиастинальной плевры оставленными лигатурами к бронхальному шву предотвращает образование отграниченного медиаперируемого пространства между культей бронха и доскутом парietальной плевры.

Предложенный способ позволяет достичь требуемого технического результата, заключающегося в повышении эффективности обработки культи главного бронха путем обеспечения снижения риска возможных осложнений в интра- и послеоперационный период, поскольку обеспечивается снижение частоты послеоперационных осложнений за счет исключения образования полости между культей бронха и висцеральной плеврой путем подшивания клетчатки средостения и висцеральной плевры к бронхальному шву с предварительной обработкой слизистой оболочки слизистовому оставшегося в культе хрящевого полукольца высокоэнергетическим лазером для максимальной стерильности и создания условий для развития перибронхиальной васкуляризации в наиболее ранние сроки.

Предложенный способ является малотравматичным, риск интра- и послеоперационных осложнений минимален.

В целом, у больных наблюдается более гладкое и менее тяжелое течение послеоперационного периода, более ранняя и полная функциональная реабилитация, что приводит к улучшению качества их жизни.

Предлагаемый способ прошел апробацию в ФГБНУ «ЦИИИТ». Всего прооперировано 27 пациентов (доброкачеств) в возрасте от 25 до 38 лет по поводу распространенного туберкулеза. Послеоперационных осложнений и прогрессирования процесса не отмечено ни у одного из них. Послеоперационной летальности не было.

Формула изобретения

Способ плеризации культи главного бронха при пневмонэктомии, основанный на том, что последовательно выполняют боковую торакотомию, выделяют легкое из сращений, проводят пересечение и перевязку легочной артерии и верхней и нижней легочных вен, пронизывают главный бронх в дистальной части и пересекают его на максимально возможном расстоянии от трахеи в непосредственной близости от легкого, удаляют легкое, проводят перевязку и пересечение бронхиальных артерий выше или на уровне устья бронха, накладывают восьмиобразный шов на мембранозную часть и производят отсечение культи бронха от хрящевой части бифуркации трахеи с оставлением одного хрящевого полукольца путем последовательного рассечения крайнальной и противоположной стенок устья бронха по межхрящевому промежутку с наложением одиночных монофиламентных нерассасывающихся швов и завязывания нитей на дорсальной стороне, отличающийся тем, что после пересечения главного бронха в его проекте коагулируют слизистую оболочку в зоне оставшегося хрящевого полукольца излучением лазера с длиной волны 970 нм и мощностью потока излучения 5 Вт и ликвидируют изолированную полость в области культи бронха путем плотного подшивания листков медиастинальной плевры к бронхальному шву лигатурами, которые предварительно оставляют после прошивки главного бронха в дистальной части.

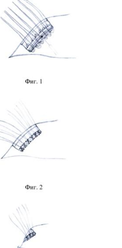

Фиг. 1

Фиг. 2

Фиг. 3